KAPSELENDOSKOPI

Ervin Tóth (S), februari 2014.

Historik

Videokapselendoskopi eller s.k. trådlös endoskopi utvecklades och introducerades först för sjukdomar i tunntarmen av företaget Given Imaging (Israel) år 2000. Sedan dess har drygt 2000 publikationer över hela världen beskrivit kapselendoskopins kliniska värde. Under senare åren har även videokapselendoskopi för undersökning av kolon och esofagus blivit tillgängliga i kliniskt praxis. I Norden introducerades metoden vid Endoskopienheten i Malmö 2001 och tekniken finns nu på de flesta större endoskopicentra.

Kapselenteroskopi

Utrustning

Idag erbjuds kapselenteroskopi utrustning av fem olika företag. Utrustningen från dessa företag följer samma principer och används inom samma tillämpningsområden men bygger på något annorlunda tekniska lösningar och specifikationer (Figur 1).

	PillCam SB3	EndoCapsule	MiroCam	OMOM	CapsoCam SV-1
Tillverkare	Given Imaging Israel	Olympus Medical Japan	Intromedic Syd-Korea	Chongqing Jinshan, Kina	CapsoVision, Inc. USA
Storlek, mm	26x11	26x11	25x11	28x13	31x11
Inspelningstid, tim	11	8	12	8	15
Bilder/sek	2-6	2	3	0.5-2	16-20
Bildvinkel	156°	145°	170°	140°	360°
Bildöverföring	RF-signal	RF-signal	Elektriskt fält	RF-signal	On-board lagring

Figur 1. Tekniska data från tillgängliga videokapselenteroskop.

Kapselendoskopisystemet består av en videokapsel och en bärbar mottagar- respektive utvärderingsenhet (Figur 2). Den biokompatibla engångsvideokapseln innehåller bl.a. en eller flera miniatyriserade kameror, batterier, lysdioder och en antenn (Figur 3). Kapseln tar två eller flera bilder i sekunden och bilderna transmitteras via radiosignaler eller elektriska fält till en bärbar lagringsenhet eller lagras i kapseln. Med en sidomonitor finns det också möjlighet att inspektera mag-tarmkanalen under pågående undersökning.

Figur 2. Kapselenteroskopiutrustning med videokapsel-, överförings- och lagringsenhet samt bildskärm för utvärdering.

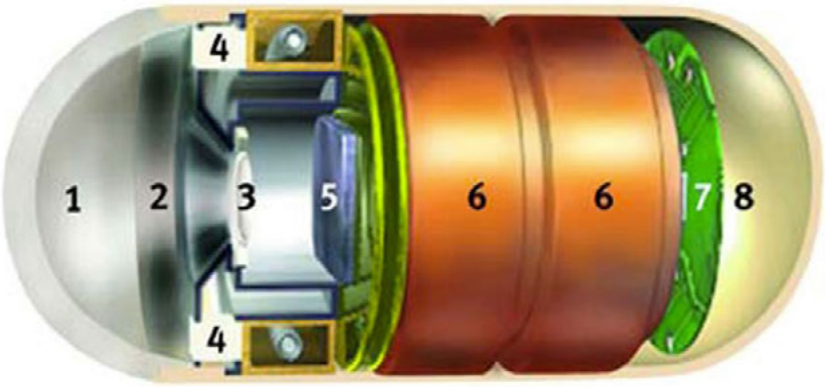

Figur 3. Videokapseln (Given Imaging, Israel) i genomskärning: 1= optisk kupol; 2= linsfäste; 3= lins; 4= ljusdioder; 5= bildsensor; 6= batterier; 7= radiosändare; 8= antenn.

Förberedelse, undersökning och utvärdering

De flesta undersökningar kräver endast 8-12 timmars fasta. I vissa fall kan polyetylenglykol-baserad laxering med fördel ges före undersökningen. Patienten sväljer kapseln med ett glas vatten, därefter tillåts patienten inta vatten efter två timmar och första måltiden efter fyra timmar. Kapseln passerar genom mag-tarmkanalen med hjälp av dess peristaltik och lämnar kroppen med avföringen. Undersökningen avslutas efter cirka 10-12 timmar och patienten uppmanas att leva ett så normalt liv som möjligt under den här tiden. Undersökningen har tydliga fördelar eftersom den är enkel, smärtfri och patientvänlig.

Olika tillbehör som polypektomisnara, nätsnara eller specifik nedföringsintrumet (AdvanCE, US Endoscopy, USA, Figur 4) kan användas för att leverera kapseln till magen eller tunntarmen vid behov, t.ex. hos barn (vanligen under 8 år) och hos patienter med dysfagi, gastropares, eller känd eller misstänkt anatomiska avvikelser. Hos patienter med stomi kan behov föreligga för kapselextraktion med lämpligt tillbehör, t.ex. nätsnara (Roth Net, US Endoscopy, USA, Figur 4).

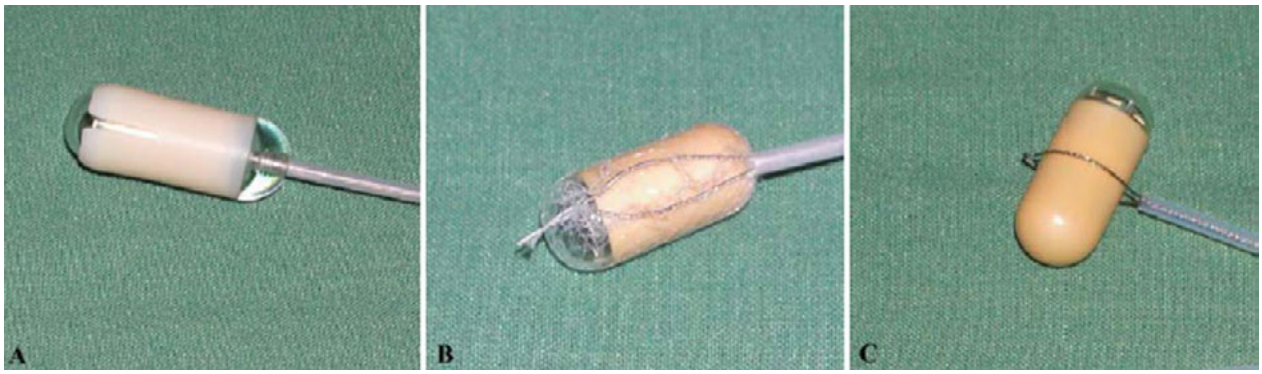

Figur 4. Tillbehör för placering av kapselendoskop i ventrikel eller duodenum. A= AdvanCe (US Endoscopy, USA) monteringsinstrument, B= Roth Net (US Endoscopy, USA) nätsnara, C: polypektomisnara.

I vanliga fall utvärderas de registrerade bildmaterialen genom en videofilm med hjälp av olika programvaror. Denna teknik gör det möjligt att registrera, lokalisera och rapportera olika fynd. Utvärderingen av en komplett undersökning tar idag ca 15-90 minuter, beroende på kapselns passagetid och endoskopistens erfarenhet.

Indikationer och kontraindikationer

För analogi med andra endoskopiska undersökningar bör kapselenteroskopi generellt ingå i utredningen av patienter med misstänkt slemhinnepatologi i tunntarmen. Vissa specifika tillstånd som listas nedan tillhör de vanligaste indikationerna:

- Obskyr, ockult eller manifest gastrointestinal blödning
- Misstänkt Crohns sjukdom i tunntarmen
- Misstänkt tumör i tunntarmen
- Utredning och övervakning av patienter med polypos syndrom
- Glutenintolerans (refraktär eller misstänkt tunntarmskomplikation)
- Malabsorptions-symptom med oklar genes
- Misstänkt slemhinneförändring vid radiologisk undersökning

Den kliniskt viktigaste kontraindikationen för videokapselenteroskopi är gastrointestinal striktur, vilken kan leda till kapselretention med efterföljande behov av behandling. Hos patienter med dysfagi kan kapseln föras ner i tunntarmen med hjälp av ett gastroskop och ett ändamålsenligt utvecklat tillbehör. Graviditet och pacemaker räknas fortfarande som kontraindikationer pga. dokumentationsbrist. Resultaten från tillgängliga studier och klinisk erfarenhet talar dock för att det inte finns någon ökad risk för komplikationer hos dessa patienter. Undersökningen kan således utföras med säkerhet om adekvat indikation föreligger. Inför en MR-undersökning bör det verifieras att kapseln från en tidigare kapselenteroskopi har lämnat patientens kropp. Detta sker antingen genom patientens egen observation eller buköversikt.

- Misstänkt gastrointestinal obstruktion/striktur
- Sväljningssvårighet
- Pacemaker/defibrillator
- Graviditet
- Icke-kooperabel patient

Komplikationer

Den kliniskt mest relevanta komplikationen är kapselretention. Kapselretention som att kapseln stannar kvar i mag-tarmkanalen längre än två veckor och/eller att det behövs intervention för att avlägsna kapseln. Incidensen av kapselretention beror på indikationen och är generellt låg, 1 - 5 %.

- Friska personer 0%
- Obskyr gastrointestinal blödning 1%
- Misstänkt Crohns sjukdom 1,4%
- Känd Crohns sjukdom 5 – 10%
- Misstänkt tunntarmsobstruktion >20%

Identifikation av riskfaktorer som tidigare större bukoperation, NSAID-bruk, tarmischemi, buksmärtor av obstruktiv karaktär, misstanke om striktur vid radiologisk undersökning kan minska förekomsten av kapselretention. Kapselretentionen kan ofta lösas med medicinsk eller endoskopisk behandling. Endast ett av tre fall behöver, för det mesta elektiv, kirurgi. Dessvärre kan varken patientens anamnes eller tunntarmsröntgen prediktera tunntarmsstenos med 100 % säkerhet.

En speciell testkapsel (Agile Patency Capsule, Given Imaging, Israel), som innehåller en miniatyrsändare i ett hölje av cellofan-laktos-barium, finns för kliniskt bruk. Syftet med denna testkapsel är att utesluta passagehinder inför undersökning med videokapsel. Testkapselns passage genom kroppen kan detekteras med en handskanner efter cirka 30 timmar. Vid eventuell striktur löses testkapseln upp och resterna kan passera strikturen (Figur 5).

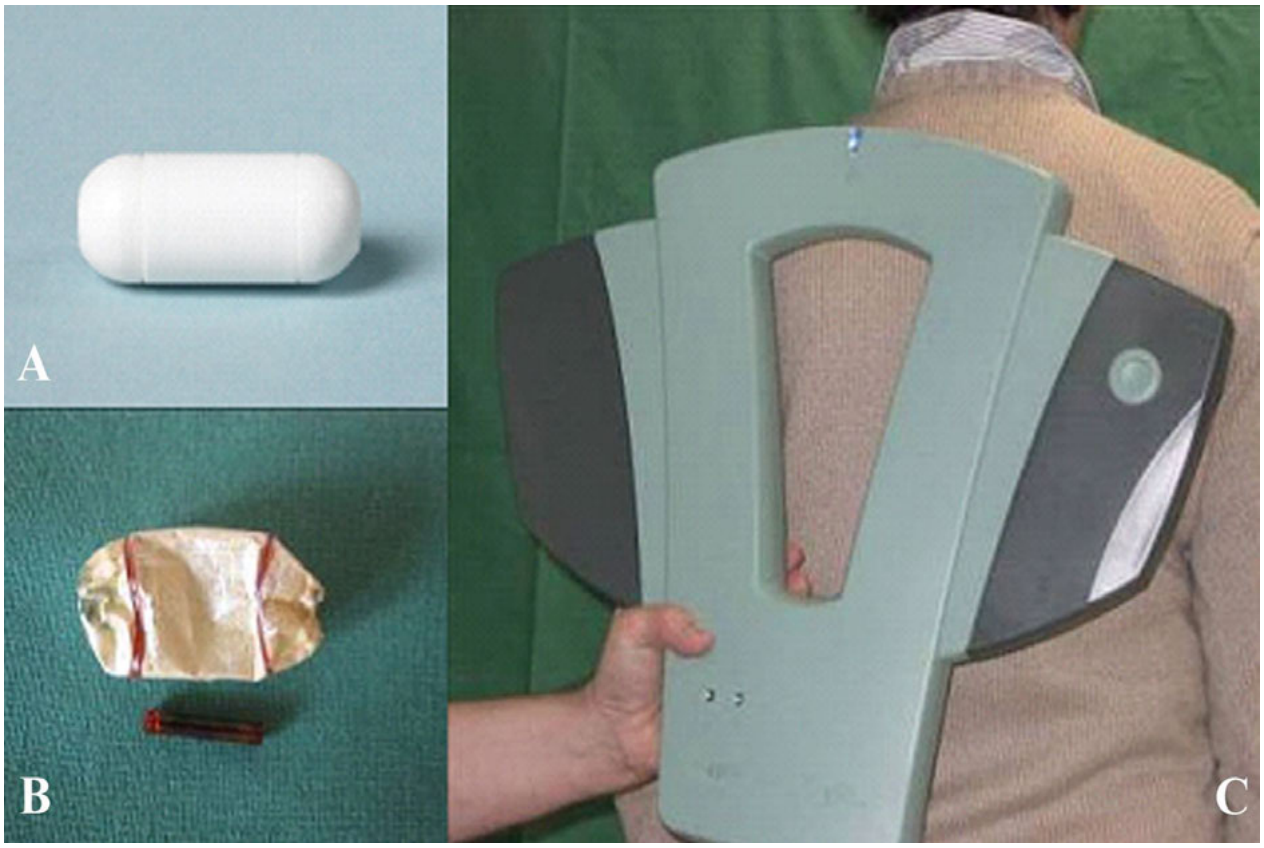

Figur 5. Testkapsel-undersökning kan utesluta passagehinder i mag-tarmkanalen inför videokapselenteroskopi. A= intakt testkapsel (Agile Patency Capsule, Given Imaging, Israel), B= desintegrerad testkapsel, C= handskanner för detektering av passage av testkapseln.

Klinisk användning

Gastrointestinal blödning

Obskyr gastrointestinal blödning är den vanligaste indikationen för kapselenteroskopi som visat sig vara en kostnadseffektiv metod jämfört med tidigare utredningsstrategi som ofta inneburit upprepade blödningsepisoder och utredningar. Metoden är nu etablerad och rekommenderad som ett tredje diagnostiskt test hos patienter med blödningar efter en normal endoskopisk bedömning av övre och nedre mag-tarmkanalen.

Det är viktigt att notera att ca 20 % av patienter som klassificerats med obskyr blödning har haft en blödningskälla inom räckhåll för den konventionella övre och nedre endoskopin. En ”second-look”-gastroskopi kan därför vara motiverad beroende på den första gastroskopins kvalitet.

Vanligaste blödningskällor eller orsak till järnbristanemi i tunntarmen är angioektasier, läkemedelorsakade ulcerationer (oftast NSAID), tumörer, celiaki, Crohn-lesioner och Meckels divertikel (Figur 6). Diagnostiskt utbyte av kapselenteroskopin är likvärdigt hos patienter med både ockult och manifest blödning. I den sistnämna gruppen får man dock bäst resultat inom två veckor efter den aktuella blödningsepisoden.

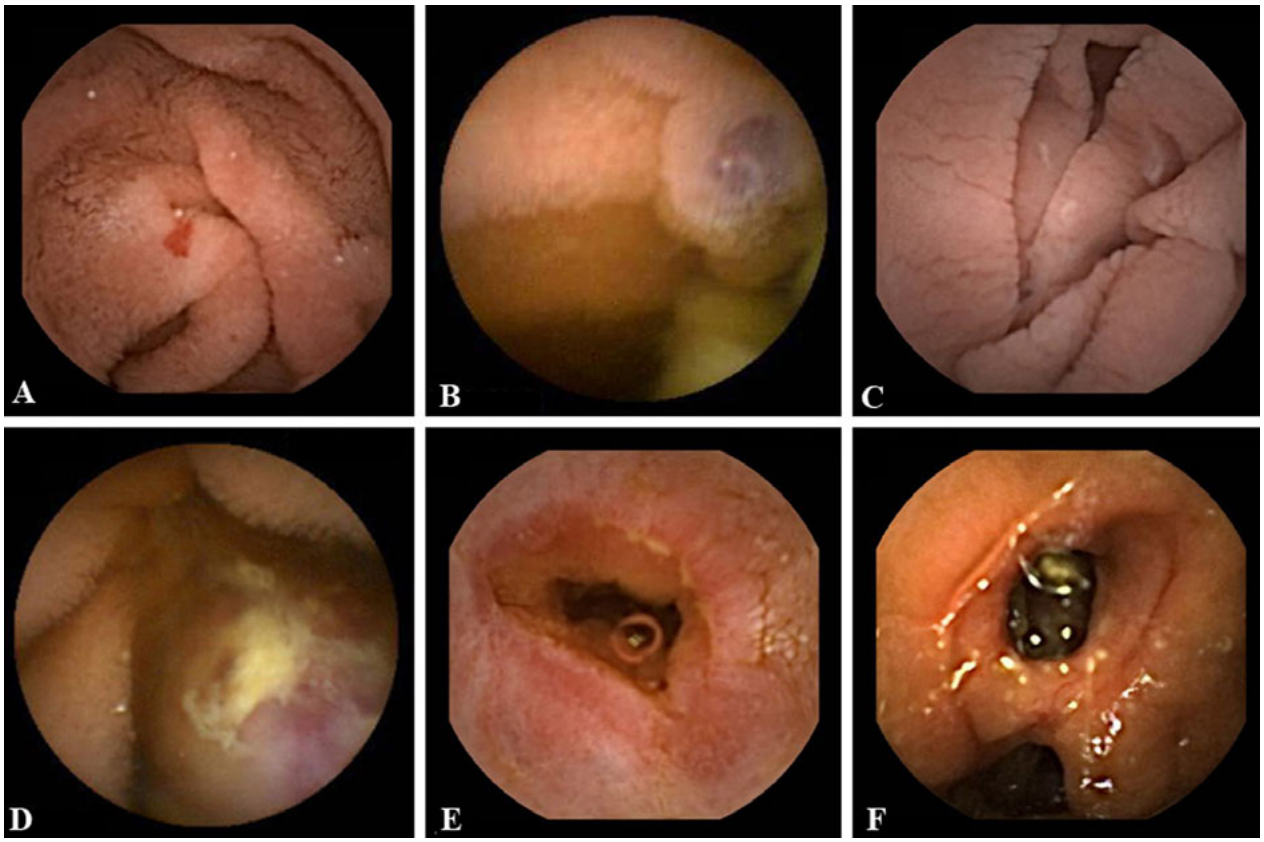

Figur 6. Vanliga kapselenteroskopifynd vid obskyr gastrointestinal blödning. A= angioektasi, B= venös kärlmissbildning, C= celiaki, D= GIST-tumör, E= NSAID-striktur med ulceration, F= Meckels divertikel.

Jämförande studier har uppvisat ett överlägset diagnostiskt utbyte för kapselenteroskopi jämfört med traditionella endoskopiska så som t.ex. push-enteroskopi och radiologiska metoder som t.ex. barium- och CT-enterografi. Den icke-invasiva kapselenteroskopin har visat jämförbara diagnostiska värden med peroperativ endoskopi - dock utan behov av samtidig kirurgi med en betydande morbiditet som påföljd. Begränsningen med kapselendoskopins tillämpning är dock proximala duodenum och då särskilt den periampullära regionen som kan visualiseras i endast 10 % av undersökningarna.

Crohns sjukdom

Diagnosen av Crohns sjukdom i tunntarmen kräver flera modaliteter varav en av de mest lovande är kapselenteroskopi. Det finns flera kliniska frågeställningar där kapselenteroskopi kan bidra med viktig bildinformation för både diagnostik och terapival inom denna patientgrupp. Kapselenteroskopi kan till exempel vara till stor hjälp vid följande kliniska frågeställningar:

- Misstänkt Crohns sjukdom med negativ gastro- och koloskopi
- Utvärdering av sjukdomens utbredning hos patienter med misstänkt eller känd Crohns sjukdom för adekvat terapival eller terapibyte
- Utvärdering av postoperativt återfall hos patienter efter proximal tunntarmsresektion (eller efter ileocecal resektion om de är ovilliga att genomgå traditionell ileokoloskopi)
- Utvärdering av patienter med obestämbar kolit
- Utvärdering av svar på anti-inflammatorisk behandling/slemhinneläkning
- Utvärdering av obskyr GI-blödning hos patienter med Crohns sjukdom

Kapselenteroskopi har visat sig vara den mest sensitiva metoden för upptäckt av Crohn-lesioner (Figur 7) på tunntarmsslemhinnan i jämförelse med alternativa radiologiska metoder (barium-, CT- och MR-enterografi) och endoskopiska metoder (ileokoloskopi). Hittills har dock endast ett fåtal små, jämförande studier berört MR-enterografi och kapselenteroskopi.

Fördelen med MR-enterografi är att den kan utföras på patienter med strikturer och att den dessutom påvisar transmural inflammation med komplikationer. Kapselenteroskopi är å andra sidan en överlägsen strålningsfri metod för att detektera tidiga, minimala slemhinneförändringar och för att bedöma sjukdomens utbredning. Det behövs mer forskningsresultat för att kunna fastställa de olika metodernas sannolikt kompletterande roll i den kliniska verksamheten.

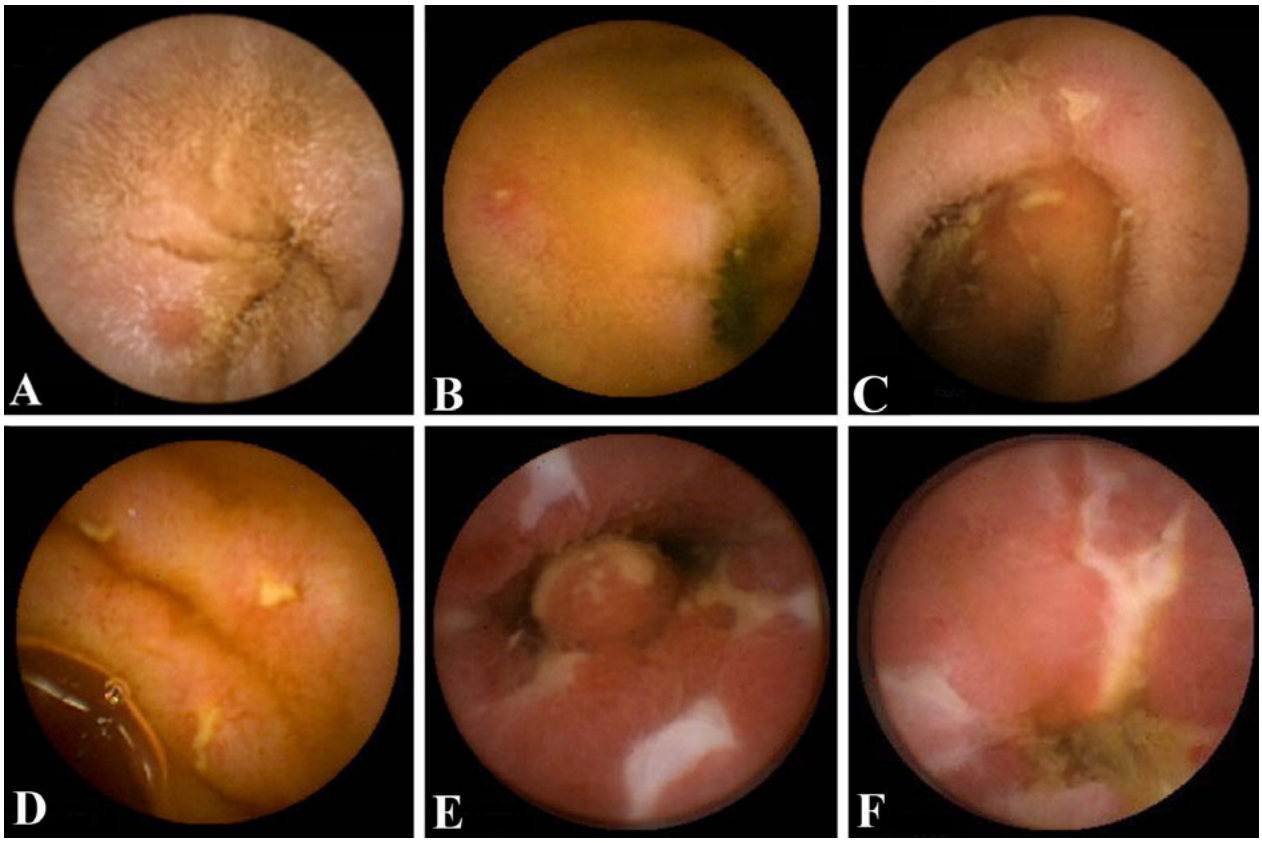

Figur 7. Kapselenteroskopiska bilder av Crohn-lesioner med olika svårighetsgrad. A= normal tarmludd med ett minimalt denuderat område, B= aftös erosion, C= solitär ulceration, D= slemhinneödem med multipla ulcerationer, E-F= konfluerande ulcerationer med striktur.

Tunntarmstumörer

Diagnosen av tunntarmstumörer har ofta varit försenad och krävt flera undersökningar med de traditionella endoskopiska och radiologiska metoderna. Efter införandet av kapselenteroskopi i klinisk praxis har det visat sig att frekvensen av tunntarmstumörer, 2-9 %, är högre än vad som tidigare publicerats. Hos patienter med tunntarmstumörer är den vanliga kliniska indikationen för kapselenteroskopi oklar gastrointestinal blödning i cirka 70 - 90 % av fallen.

Majoriteten av tumörer som identifieras med kapselenteroskopi är adenocarcinom, carcinoider, lymfom, gastrointestinala stromacellstumörer och hamartom. Benigna tumörer omfattar inflammatoriska polyper, lymphangiomas, hemangiom, hamartom, adenom, och lipom. Melanom är den vanligaste metastaserande tumören i tunntarmen, men metastaser från kolorektal cancer och levercancer har också rapporterats. Tumörer är belägna i jejunum (40 - 60 %), ileum (25 - 40 %) och mindre ofta i tolvfingertarmen (15 - 20 %). Kapselenteroskopi ger en tillfredsställande uppskattning av tumörens lokalisation och ger viktig information inför kirurgi, framför allt i kombination med flexibel enteroskopi.

Övriga indikationer

Kapselenteroskopi kan vara ett användbart verktyg för att upptäcka villusatrofi hos patienter med misstänkt celiaki eftersom metoden är icke-invasiv, visar bilder från hela tunntarmen med en sensitivitet kring 85 % och har en specificitet på 91 %. Kapselenteroskopi spelar dessutom en särskilt viktig klinisk roll hos patienter med dietrefraktär celiaki vid bedömning av sjukdomens utbredning. Därutöver kan metoden även användas för att upptäcka komplikationer såsom lymfom, ulcerös jejunit och neoplasier.

Hos patienter med familjär adenomatös polypos och Peutz-Jeghers syndrom kan kapselendoskopin vara användbar för övervakning av tunntarmen. Hos patienter med FAP hade kapselenteroskopi en högre sensitivitet än konventionell endoskopi för diagnostiken av polyper i jejunum och ileum.

Detta gällde dock inte neoplasier i duodenum. Kapselenteroskopi har på det hela taget visat sig vara överlägsen radiologiska metoder som barium- och MR-enterografi när det gäller att detektera polyper mindre än 15 mm. Däremot har MR-enterografi visat sig vara en bättre metod för att bedöma storleken och lokalisationen av större polyper.

Kapselkoloskopi

Kapselkoloskopi har introducerats 2006 av företaget Given Imaging (Israel) för visualisering av hela kolonslemhinnan.

Utrustning, förberedelse, genomförande och utvärdering

Kolonkapselendoskopisystemet består av samma komponenter och baseras på samma tekniska principer som kapselendoskopi för tunntarmen. PillCam COLON2 Capsule (Given Imaging, Israel) är något större (11,6 x 32,5 mm) jämfört med tunntarmskapsel (11,4 x 26,2 mm) från samma företag, dessutom har kameror med bredare bildvinkel på båda ändarna av kapseln (Figur 8). Inför undersökningen ska delad tarmrengöring med 3-4 liter polyetylenglykol utföras och under undersökningen ges motilitetsstimulerande läkemedel (t.ex. låg dos natriumfosfat och prokinetiska medel) för att säkerställa kolons renhet och kapselns snabba passage genom ventrikeln och tunntarmen. Varje kamera tar 4-35 högupplösta bilder i sekunden och bildtagningsfrekvensen regleras av kapselns rörelsehastighet. Utvärderingen sker på samma sätt som vid tunntarmskapselendoskopi med möjlighet för simultan eller separat utvärdering av bilder tagna med den framåt- eller bakåttittande kameran (Figur 9). Med hjälp av ett inbyggt program finns det möjlighet att mäta polypernas storlek (Figur 10).

Figur 8. Utrustning, PillCam COLON2 Capsule och DR3 Datarecorder (Given Imaging, Israel) för kolonkapselendoskopi.

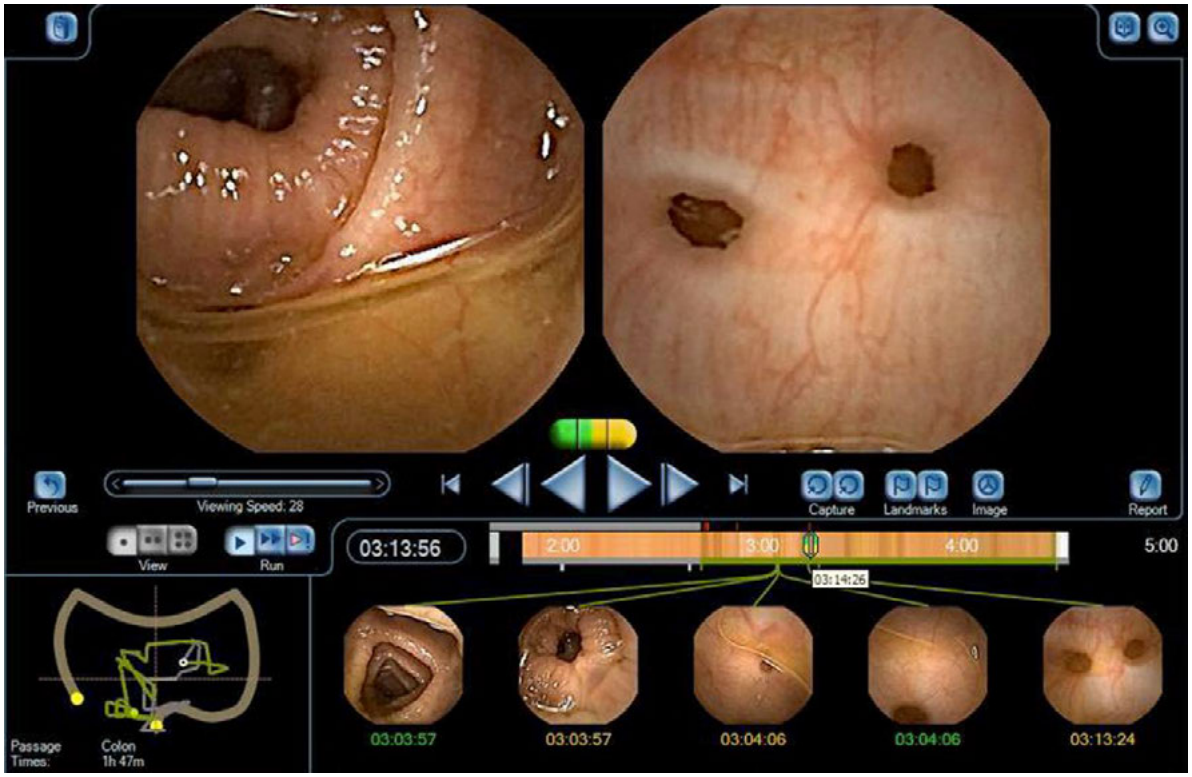

Figur 9. Utvärdering av videofilm från kapselkoloskopi sker på en bildskärm. Den gröna kameran visar bild med normal kolon slemhinna, den gula kameran visar divertiklar.

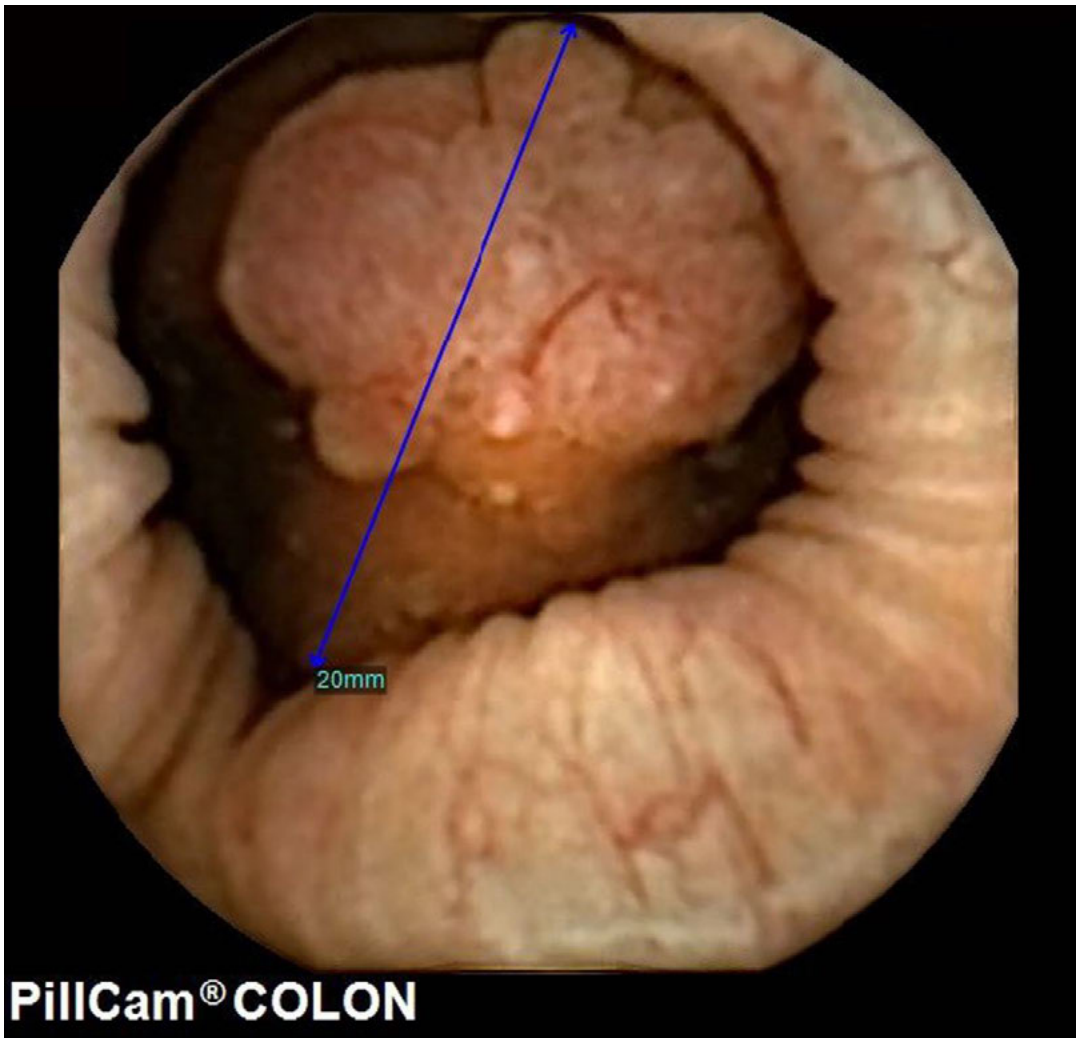

Figur 10. Kapselkoloskopisk bild visar en 20-mm stor polyp i kolon. Polypens storlek är bestämd med hjälp av en inbyggd programvara.

Klinisk användning

Kolonkapselendoskopi har en del viktiga fördelar jämfört med dagens kolon undersökningsmetoder som traditionell koloskopi och CT-kolografi. Undersökningen är smärtfri, väl tolererad av patienter utan behov för intubation, luft/koldioxid inblåsning och sedering, samt utan strålbelastning.

Kolonkapselendoskopi kan detektera vanliga patologiska fynd som inflammation, polyper, tumörer, divertiklar inte bara i kolon (Figur 11) utan den distala delen av tunntarmen (Figur 12).

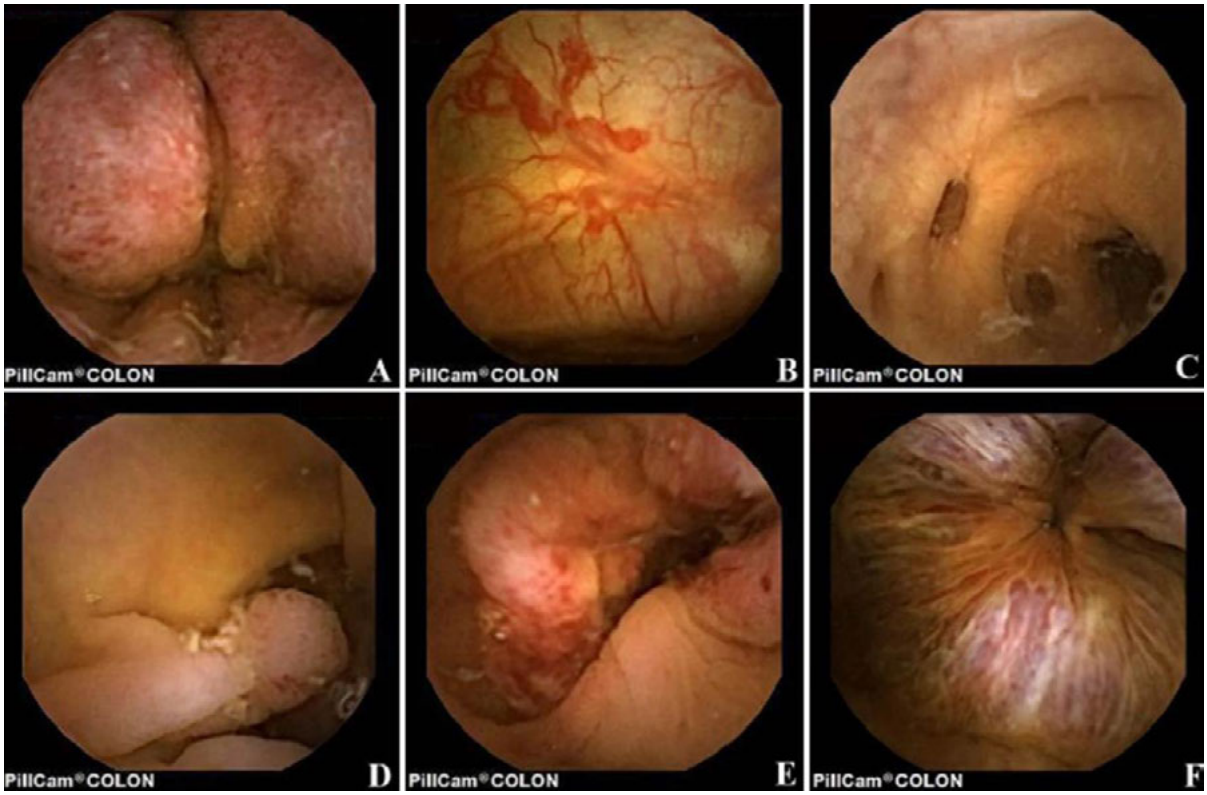

Figur 11. Vanliga kapselkoloskopifynd i kolon. A= ulcerös kolit, B= angioektasi, C= divertiklar, D= stjälkad polyp, E= koloncancer, F= hemorrojder.

Figur 12. Kapselkoloskopifynd i tunntarmen. A= angioektasi , B= ulcererad striktur, C= Crohn-lesioner i ileum.

Kliniska studier har visat att kolonkapselendoskopi har lika bra sensitivitet för att detektera kolonpolyper ≥ 6 mm som traditionell koloskopi. Detta tillsammans med teknikens användarvänlighet ger hopp för användning för vissa patientgrupper och även för kolorektalcancer screening.

Det finns redan rekommenderade kliniska indikationer för kolonkapselendoskopi:

- Patienter som inte vill/kan genomgå traditionell koloskopi
- Komplettering efter ofullständig koloskopi
- Monitorering av behandlingseffekten hos patienter med IBD

Framtida utvecklingsmöjligheter

Även om tillämpningen av kapselendoskopi innebär ett stort framsteg inom den icke invasiva

diagnostiken, finns det fortfarande utrymme för förbättringar.

För närvarande resulterar kort batteritid i en ofullständig undersökning hos en del av fallen. Det saknas även möjlighet att manövrera kapseln, ta vävnadsprov eller helst bedöma slemhinnan genom en ”optisk biopsi” och utföra terapi.

Trots en del stödjande datorprogram är utvärderingen dessutom tidskrävande och tolkningen av oklara fynd ibland svår. Det behövs flera studier för bedömning av kapselendoskopins kliniska roll i jämförelse med dagens traditionella endoskopiska och radiologiska metoder.

Det senaste decenniets tekniska och medicinska utvecklingar, tillsammans med redan pågående forskningsprojekt antyder att den ”trådlösa endoskopin” kommer att spela en större roll i farmtiden för mag-tarmkanalens diagnostik och terapi.

Referenser

1. Iddan G, Meron G, Glukhovsky A et al. Wireless capsule endoscopy. Nature, 2000; 25;405(6785):417
2. Keuchel M, Hagenmüller F and Fleischer DE (edit). Atlas of Video Capsule Endoscopy. Springer-Verlag Berlin and Heidelberg GmbH & Co. K, 2006. ISBN: 9783540231288
3. Leighton JA, Triester SL, Sharma VK. Capsule endoscopy: a meta-analysis for use with obscure gastrointestinal bleeding and Crohn's disease. Gastrointestinal Endoscopy Clinics of North America, 2006;16:229-250
4. Spada C, Riccioni ME, Costamagna G. The new, dissolving patency capsule: a safe and effective tool to avoid the complication of retained video capsules. Journal of Clinical Gastroenterology, 2008;42:761-762
5. Bourreille A, Ignjatovic A, Aabakken L et al. Role of small-bowel endoscopy in the management of patients with inflammatory bowel disease: an international OMED-ECCO consensus. Endoscopy, 2009;41:618–637
6. Spada C, Hassan C, Munoz-Navas M et al. Second-generation PillCam® Colon Capsule Compared with Colonoscopy. Gastrointest Endosc, 2011; 74:581-9
7. Cohen SA, Ephrath H, Lewis JD et al. Pediatric capsule endoscopy: review of the small bowel and patency capsules. J Pediatr Gastroenterol Nutr. 2012 Mar;54(3):409-13
8. Spada C, Hassan C, Galmiche JP et al. Colon capsule endoscopy: European Society of Gastrointest Endosc, (ESGE) Guideline. Endoscopy 2012:44(5):527-36
9. Neumann H, Fry LC, Neurath MF. Review article on current applications and future concepts of capsule endoscopy. Digestion, 2013;87(2):91-9.
10. ASGE Technology Committee. Wireless capsule endoscopy. Technological status evaluation report. Gastrointest Endosc, http://dx.doi.org/10.1016/j.gie.2013.06.026.